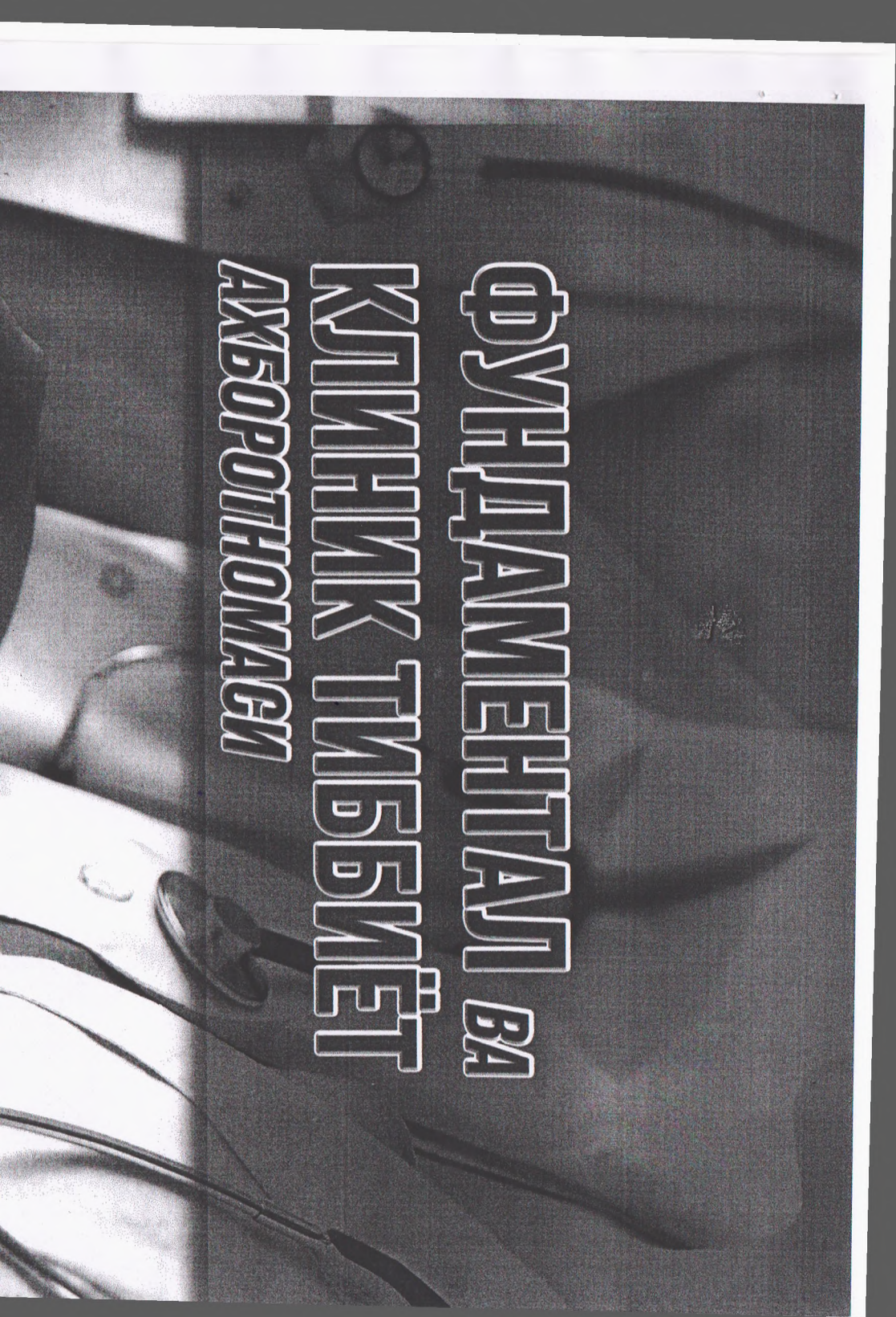


**BULLETIN OF FUNDAMENTAL
AND CLINIC MEDICINE**

**2023
№1/1**



**ФУНДАМЕНТАЛ ВА
КЛИНИК ТИББИЁТ
АХБОРОТИНОМАГИ**

МИНИСТЕРСТВО ЗДРАВООХРАНЕНИЯ
РЕСПУБЛИКИ УЗБЕКИСТАН

**BULLETIN OF FUNDAMENTAL
AND CLINIC MEDICINE**

**ФУНДАМЕНТАЛ ВА КЛИНИК
ТИББИЁТ АХБОРОТНОМАСИ**

**ФУНДАМЕНТАЛЬНАЯ И
КЛИНИЧЕСКАЯ МЕДИЦИНА**

Научный журнал посвящен фундаментальным и
клиническим проблемам медицины
основан в 2022 году

Бухарским государственным медицинским
институтом имени Абу Али ибн Сино

Главный редактор – Ш.Ж. ТЕШАЕВ

Редакционная коллегия:

*С.С. Давлатов (зам. главного редактора),
Р.Р. Баймурадov (ответственный секретарь),
А.Ш. Иноятov, Д.А. Хасанова, Р.Д. Давронов,
А.С. Ильясов, Е.А. Харибова, Н.Н. Хабибова, Ш.Б.
Ахророва, Г.А. Ихтиярова, Б.З. Хамдамов*
Учредитель Бухарский государственный медицинский
институт имени Абу Али ибн Сино

2023, № 1/1

ISSN 2181-4198

ЭКСПЕРИМЕНТАЛЬНОЕ ИССЛЕДОВАНИЕ МЕТАБОЛИЧЕСКОГО СИНДРОМА С ГИПОДИНАМИЕЙ КРЫС

¹Каримов Ж. А. ²Очилов Ф. Э. ³Бопилов А. Ш. ⁴Тошев Ш. Н.

¹Соискатель Навоинского инновационного университета, кафедры точных и естественных наук, врач эндокринолог.

²Соискатель Навоинского инновационного университета, кафедры точных и естественных наук, врач аллерголог.

³Соискатель Навоинского инновационного университета, кафедры точных и естественных наук, врач радиолог.

⁴Соискатель Навоинского инновационного университета, кафедры точных и естественных наук, врача невропатолог.

Аннотация. В эксперименте на разных возрастах крыс, изучали двухмесячного ограничения подвижности гистохимические и морфометрические показатели клеток коркового слоя и мозгового - хромаффинной ткани надпочечников. Моделирование метаболического синдрома путем комплексного воздействия диеты с избытком углеводов и жиров, с добавлением солевого питья дает тяжелый вариант метаболического синдрома с инсулинорезистентностью, триглицеридемией, ожирением и гипертензией. Выявлены изменения исследуемых показателей не только со стрессом на условия эксперимента, но и глубокими структурно - метаболическими нарушениями в мышечной ткани и в других тканях и органах обездвиженного организма.

Ключевые слова: крысы, морфометрия, гиподинамия, надпочечники, семенники, метаболический синдром.

EXPERIMENTAL RESEARCH METABOLIC SYNDROME WITH HYPODYNAMIA OF RATS

¹ Karimov Zh. A. ²Ochilov F. E. ³Bopilov A. Sh ⁴Toshev Sh. N.

¹Researcher of Navoi Innovation University, Department of Exact and Natural Sciences, endocrinologist.

²Researcher of Navoi Innovation University, Department of Exact and Natural Sciences, allergist.

³Researcher of Navoi Innovation University, Department of Exact and Natural Sciences, radiologist.

⁴Researcher of Navoi Innovation University, Department of Exact and Natural Sciences, neuropathologist.

Annotation: In an experiment conducted on rats of different ages, histochemical and morphometric indicators of cells in the cortical layer and chromaffin tissue of the adrenal glands were studied under a two-month restriction of mobility. Modeling metabolic syndrome through a comprehensive approach involving a diet high in carbohydrates and fats, along with the addition of salted drinking water, resulted in a severe form of metabolic syndrome characterized by insulin resistance, hypertriglyceridemia, obesity, and hypertension. Changes in the investigated indicators were observed not only due to the stress imposed by the experimental conditions but also due to profound structural and metabolic disturbances in the muscle tissue and other tissues and organs of the immobilized organism.

Key words: rats, morphometry, hypodynamia, adrenal glands, testes, metabolic syndrome.

Введение: Анализ данных литературы показывает, что мышечная система животных с её огромным рецепторным полем оказывает мощное воздействие на все процессы постнатального онтогенеза. В то же время в современном обществе нарастает тенденция к снижению физической активности людей и возрастает влияние гипокинезии. Последняя вызывает серьёзные нарушения обмена веществ, структуры и функций большинства органов и систем организма [1]

Моделирование метаболического синдрома введением 20% фруктозы приводит к ожирению, которое становится причиной последующих изменений метаболизма, типичных для метаболического синдрома - гипертриглицеридемии, гипергликемии, гипертонии [3].

В результате высоко жировой и высокоуглеводной диеты (ВЖВУД) продолжительностью 12 недель у животных экспериментальной группы формировались физиологические и лабораторные признаки метаболических нарушений. При сравнении анализируемых параметров у крыс опытной группы в отличие от интактных животных были зарегистрированы артериальная гипертония, увеличение массы тела, повышение удельного веса печени и висцеральной жировой ткани [5].

Выявленные изменения учёными позволили сделать вывод о состоятельности воспроизведенной модели и ее пригодности для анализа дополнительных критериев метаболический синдрома (МС).

В качестве критерия, свидетельствующего о формировании состояния инсулинорезистентности у экспериментальных животных, была определена концентрация инсулина в крови. У крыс с МС концентрация гормона более чем в 2 раза превышала значения

показателя в контрольной группе. У животных опытной группы оказался высоким и уровень гормона жировой ткани лептина, который превышал контрольные значения в среднем в 1,5 раза [4].

Результаты проведенного эксперимента у крыс с МС наряду с висцеральным ожирением и нарушениями углеводного и липидного обменов. Была обнаружена положительная корреляционная взаимосвязь между уровнями лептина и инсулина в крови [4]. Таким образом, авторы пришли к выводу, что экспериментальное воздействие на крыс ВЖВУД продолжительностью 12 недель наряду с метаболическими нарушениями позволяет воспроизвести ранние признаки системного воспаления, характерные для МС и ожирения [5].

Мы полагаем, что диет-индуцированные модели МС с гиподинамией животных могут быть удобным инструментом для исследования механизмов развития ранних и поздних осложнений МС, опосредственно влияет на морфологических показателях жизненно важных органов и систем организма которые приводят к патологическим факторам хронического системного воспаления.

Результаты исследований и их обсуждение. Помещение крыс в индивидуальные клетки-пеналы вызывало у них в первые сутки признаки возбуждения. Животные становились агрессивными, пытались освободиться, не поедали корм. Позже возбуждение ослабевало и сменялось угнетением, которое наблюдалось в первые 12 суток на фоне диареи и похудения. В дальнейшем, между 12 и 30 сутками у опытных животных постепенно развивалась адаптация к новым условиям, они становились опрятными, более охотно поедали корм, прибавляли в весе. К середине второго месяца и, особенно, к его концу общее состояние опытных крыс вновь ухудшалось. Они становились вялыми, впадали в оцепенение, рефлексy их были заторможены. Изменение массы тела, надпочечников представлены в таблице 1.

Таблица 1

Изменения массы тела, надпочечников у опытных и контрольных крыс в течение двухмесячного ограничения подвижности

срок наблюдения суток	группы животных	масса тела $m = m$	P	масса надпочечников $m = m$	P
Исходный период	Опыт	$150 \pm 1,4$	$> 0,5$	$15,1 \pm 0,10$	$> 0,05$
	Контроль	$150 \pm 1,9$		$14,9 \pm 0,21$	
2	Опыт	$133 \pm 0,9$	$< 0,001$	$21,2 \pm 0,31$	$< 0,001$
	Контроль	$153 \pm 1,9$		$14,0 \pm 0,11$	

6	Опыт	135 ± 1,2	< 0,001	19,3 ± 0,21	< 0,001
	Контроль	155 ± 2,3		15,0 ± 0,11	
12	Опыт	149 ± 1,5	< 0,001	18,8 ± 0,09	< 0,01
	Контроль	165 ± 1,7		15,0 ± 0,11	
20	Опыт	160 ± 1,8	< 0,001	17,0 ± 0,54	> 0,05
	Контроль	180 ± 2,0		15,0 ± 0,11	
30	Опыт	167 ± 1,9	< 0,001	16,4 ± 0,22	> 0,5
	Контроль	191 ± 2,3		15,5 ± 0,18	
45	Опыт	153 ± 1,5	< 0,001	17,1 ± 0,31	> 0,5
	Контроль	230 ± 4,2		16,0 ± 0,42	
60	Опыт	148 ± 2,6	< 0,001	12,5 ± 0,17	< 0,001
	Контроль	262 ± 5,6		16,2 ± 0,27	

Примечание: P – значимость различий показателей опытных и контрольных крыс.

Снижение исходной массы тела у опытных крыс было максимальным на 2 сут., к 6 сут. она восстанавливалась до начального уровня и удерживалась на этом показателе до конца первого месяца ограничения подвижности. В группе контрольных животных масса тела увеличивалась непрерывно. На втором месяце эксперимента масса тела повторно уменьшалась по отношению к исходному уровню (45, 60 сут. наблюдения), в то же время масса тела контрольных крыс продолжала увеличиваться и почти вдвое превысила показатели опытных животных.

При анализе изменений массы гипофиза и надпочечников существенное увеличение этих показателей наблюдаем в первые 6 сут. опыта, затем отмечаем тенденцию к нормализации (12–30 сут.) и последующее понижение к конечному сроку исследования. В таблице 2 показаны Метаболические показатели крыс после приема жирной и углеводной пищи.

Таблица 2

Метаболические показатели крыс после приема жирной и углеводной пищи

Показатели	Контроль		Опыт	
	Исходно	Через 8 недель	Исходно	Через 8 недель
Маркеры ожирения				
% набора массы	-	36,1	-	43,0
Индекс массы тела, гр/см ²	0,64(0,63:0,65)	0,66(0,64:0,68)	0,63(0,62:0,65)	0,91(0,89:0,93)*
Объем живота, см	16,5	18,3	16,1	22,9
Брюшной жир, мг/мм	-	196,7	-	437,9
Маркеры липидного обмена				

Триглицериды плазмы ммоль/л	0,70	0,65	0,78	1,22
Общий холестерин плазмы ммоль/л	1,5	1,6	1,5	1,5
Глюкоза плазмы	5,5 (5,1:5,9)	6,0 (5,8:6,2)	5,6 (5,2:6,0)	8,4 (7,8:9,0)*

При моделирование метаболического синдрома путем комплексного воздействия гиподинамия и диета избытком жиров (15% жирная пища - говяжья и свиной жир). Использование меньшей концентрации животных жиров может оказаться приемлемой для скрининга.

Выводы: Модификация модели метаболического синдрома у крыс, заключающаяся в совмещении стандартного подхода в виде назначения диеты с избытком углеводов и жиров при гиподинамии, может привести метаболического синдрома с последующем осложнением может явится сахарный диабет, ожирения, гипертония и остеопороз.

Эти экспериментальные воздействия позволяют имитировать основные проявления метаболического синдрома человека и провести исследование потенциальных терапевтических свойств народной медицинских средств, профилактики и лечение метаболического синдрома.

Список литературы:

1. Хлущевская О.А., Г.З.Химич. Механизмы адаптации организма при гипокнезии //Актуальные проблемы гуманитарных и естественных наук. 2014.- №6.-С.110-113
2. Тапбергенов С.О. Тапбергенов Т.С. Советков Б.С. Функциональные и метаболические эффекты симпатoadреналовой системы / Наука и здравоохранение. – 2019. – № 1. – С. 62–65.
3. Белова Е.А. Создание модели метаболического синдрома у крыс Материалы XXIV Всероссийской конференции молодых ученых с международным участием (Санкт-Петербург 12-13 апреля 2018 г.).– Санкт-Петербург, 2018. – С. 38–39.
4. . Бирулина Ю.Г., Воронкова О.В., Иванов В.В., Буйко Е.Е., Щербакова М.М., Чернышов Н.А. // Маркеры системного воспаления у крыс в модели диет-индуцированного метаболического синдрома. Сибирский государственный медицинский университет, Оригинальное исследование эндокринология вестник Томск, Россия. Вестник РГМУ 4, 2022. -С. 45-47.
5. Белова Е.А. «Фундаментальные и прикладные проблемы здоровьесбережения человека на Севере» Сборник материалов V

Всероссийской научно-практической конференции 27 октября 2020 г-С 27-38.

6. Мирзоева, М. А. (2022). Компоненты Профессиональной Компетентности. CENTRAL ASIAN JOURNAL OF SOCIAL SCIENCES AND HISTORY, 3(12), 228-234.

7. Akhtamovna, M. M. (2023). Digitalization–Development. Web of Synergy: International Interdisciplinary Research Journal, 2(2), 128-130.

MORPHOLOGICAL CHANGES IN THE HEART DURING CHEMOTHERAPY IN WHITE OUTBREED RATS WITH BREAST CANCER

Kaymanova Kamila Imomovna

Bukhara State Medical Institute

Summary. Early diagnosis and timely detection of the cardiotoxic effects of anticancer drugs in the treatment of women with breast cancer (BC) are one of the tasks of the direction in medicine that has emerged in recent years - cardio-oncology [1]. Evaluation of pathomorphological changes of the myocardium in patients receiving chemotherapy for breast cancer allows us to speak about the cytotoxic effect on cardiomyocytes and is characterized by acute dystrophic, necrobiotic changes in cells, their death with subsequent replacement formation of connective tissue. The review is devoted to morphological changes in the heart during chemotherapy with drugs such as cisplatin and paclitaxel in white outbred rats with breast cancer.

Key words: chemotherapy, cisplatin, paclitaxel, morphology, heart.

МОРФОЛОГИЧЕСКИЕ ИЗМЕНЕНИЯ В СЕРДЦЕ ПРИ ХИМИОТЕРАПИИ У БЕЛЫХ БЕСПОРОДНЫХ КРЫС С РАКОМ МОЛОЧНОЙ ЖЕЛЕЗЫ

Кайманова Камила Имомовна

Бухарский государственный медицинский институт

Резюме. Ранняя диагностика и своевременное выявление кардиотоксических эффектов противоопухолевых препаратов при лечении женщин рака молочной железы (РМЖ) являются одними из задач сформировавшегося в последние годы направления в медицине – кардиоонкологии [1]. Оценка патоморфологических изменений миокарда у пациенток, получавших химиотерапию по поводу рака молочной железы, позволяет высказаться о цитотоксическом воздействии на кардиомиоциты и характеризуется острыми дистрофическими, некробиотическими изменениями клеток, их